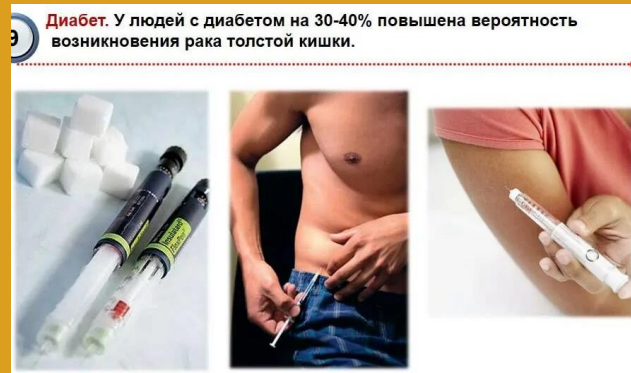



Диабет. У людей с диабетом на 30-40% повышена вероятность возникновения рака толстой кишки.

Факторы риска.

1. Хронические воспалительные заболевания кишечника (язвенный колит, болезнь Крона), полипы толстой кишки (особенно семейный полипоз).
2. Рак толстой кишки у близких родственников в возрасте до 60 лет.
3. Возраст важный фактор риска (в возрасте 40 лет 8 случаев на 100 000 населения, а в 60 и старше 150 случаев на 100 000 населения).
- 4 Пациенты получавшие лечение по поводу данного заболевания относят к группе риска возникновения второй опухоли

Предраковые заболевания толстой кишки – язвенный колит

- Злокачественные опухоли ободочной кишки у больных страдающих язвенным колитом отмечаются в 8–10 раз чаще, чем у пациентов с другими формами колита (за исключением болезни Крона) и в 20–30 раз чаще, чем в общей популяции.
- Больных язвенным колитом обязательно включают в группу лиц повышенного риска.
- Рак ободочной кишки на фоне язвенного колита развивается в более молодом возрасте, при этом риск развития опухоли возрастает параллельно длительности существования колита. Если в первые 10 лет малигнизация отмечается в 1–6 % наблюдений, то при 20–30-летнем существовании язвенного колита ее частота возрастает до 10–35%.
- Определенное значение имеет распространенность заболевания, при тотальных формах колита рак проксимальных отделов ободочной кишки отмечается в 17–19%.

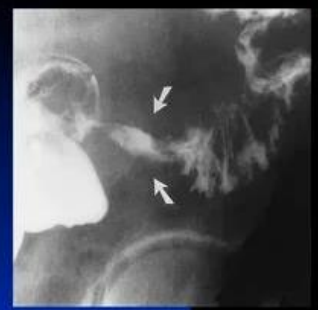	Ешьте больше овощей и фруктов каждый день		Избегайте жареного мяса
	Сократите потребление красного мяса		Сократите употребление алкоголя: 2 порции в день для мужчин и 1 - для женщин
	Сократите потребление обработанного мяса: ветчины, бекона, сосисок, колбасы		Регулярно занимайтесь спортом и поддерживайте здоровый вес

Группы риска развития рака толстой кишки

(американское проктологическое общество, 1999)

- **Группа низкого риска** – лица старше 50 лет с отрицательным семейным анамнезом. ПРИ и проба на скрытую кровь в кале раз в год, раз в 5 лет – фиброколоноскопия или ирригоскопия
- **Группа среднего риска** – лица, имеющие одного или нескольких родственников, страдающих РТК. Скрининг начинается с 40 лет по указанной схеме
- **Группа высокого риска** – больные семейным полипозом, язвенным колитом, болезнью Крона. Ежегодная фиброколоноскопия с 12-14 лет

Рак толстой кишки



Неравномерное, циркулярное сужение просвета сигмовидной кишки с неровными, нечеткими контурами, с отсутствием складок слизистой, с признаками выраженной ригидности стенок – эндофитный рак

Рак толстой кишки (колоректальный рак)

- По частоте – выходит на 3-е место
- Факторы риска
 - Возраст
 - Профвредности
 - Гиподинамия
 - Диета
 - Предраковые заболевания (полипоз, ВЗК)
- Симптомы : Токсико-анемическая форма (рак правой половины), запоры и непроходимость (чаще при раке левой половины)
- Диагностика ФКС, ирригоскопия
- Лечение – оперативное (радикальное), паллиативное (симптоматическое)
- Профилактика : устранение факторов риска+лечение и наблюдение предраковых заболеваний

Рак толстой кишки



Рак толстой кишки – самое агрессивное опухолевое заболевание.

- В 2020 году в России заболеваемость раком толстой кишки в структуре онкологических болезней вышла на третье место, а смертность – на второе место.
- Выявление больных с ранними формами рака и предраковыми состояниями гарантировано при выполнении тотальной колоноскопии – «золотого стандарта» в диагностике заболеваний толстой кишки.



Геморрой



Геморрой – одно из самых распространенных заболеваний и наиболее частая причина обращения к колопроктологу.

- Болезнь наиболее часто развивается у пациентов молодого трудоспособного возраста (от 20 до 50 лет);
- Распространенность заболевания составляет 130-145 на 1 тыс. человек взрослого населения.

Причиной заболевания является острое или хроническое нарушение кровообращения, возникающее в результате действия запоров, неустойчивого стула, сидячего образа жизни, тяжелых физических нагрузок, беременности и родов.

Синдром раздраженного кишечника



Синдром раздраженного кишечника – одно из самых распространенных неопухолевых заболеваний толстой кишки.

- Диагноз в основном устанавливается в возрасте от 30 до 50 лет.
- Им страдают от 10 до 13% населения, чаще женщины;

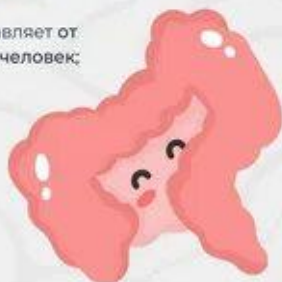

Язвенный колит



Язвенный колит – хроническое иммуноопосредованное заболевание.

- Пик заболеваемости отмечается между 20 и 30 годами жизни, а второй пик – в 60-70 лет.
- Заболеваемость составляет от 0,6 до 24,3 на 100 тыс. человек;



Профилактика

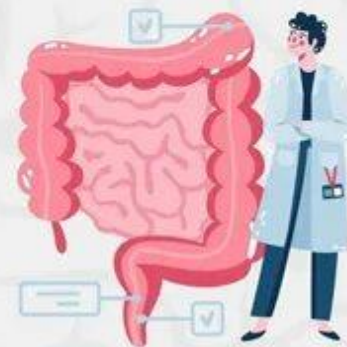

Профилактикой развития многих заболеваний желудочно-кишечного тракта служат:

- Здоровое сбалансированное питание;
- Предупреждение запоров;
- Умеренные регулярные физические нагрузки;
- Соблюдение гигиенического режима;
- Своевременное обращение к колопроктологу при появлении первых тревожных симптомов.



Не стесняйтесь
обращаться к врачу!



Профилактика рака толстой кишки

- **Первичная профилактика рака ободочной кишки** на 60-80% обусловленного влиянием факторов внешней среды – заключается в организации правильного питания и образа жизни:
активный, подвижный образ жизни;
умеренное, регулярное питание;
ограничение в рационе жирной, острой и раздражающей пищи;
отказ от курения и чрезмерного употребления алкоголя;
постоянное употребление продуктов, содержащих растительную клетчатку(овощи), витамины и кисломолочные продукты;
борьба с запорами.
- **Вторичная профилактика рака толстой кишки**, обусловленного генетическими нарушениями и сопутствующими заболеваниями заключается в диспансеризации и регулярном обследовании лиц с высоким риском возникновения опухоли (проявления синдромов Гарднера, Тюрка, Пейтца – Егерса и т.д.)

Причины нераспознанного рака толстой кишки

- Завуалированная картина другими опухолями -6,8%
- Кратковременное пребывание в стационаре и тяжелое состояние больного при сочетании с другими заболеваниями и бессимптомным течением (сахарный диабет, острый инфаркт миокарда, постинфарктный кардиосклероз, язвенная болезнь желудка и др.)-76%
- Недообследованность - 10%
- Ошибочные заключения - 6,8%

ОСЛОЖНЕНИЯ

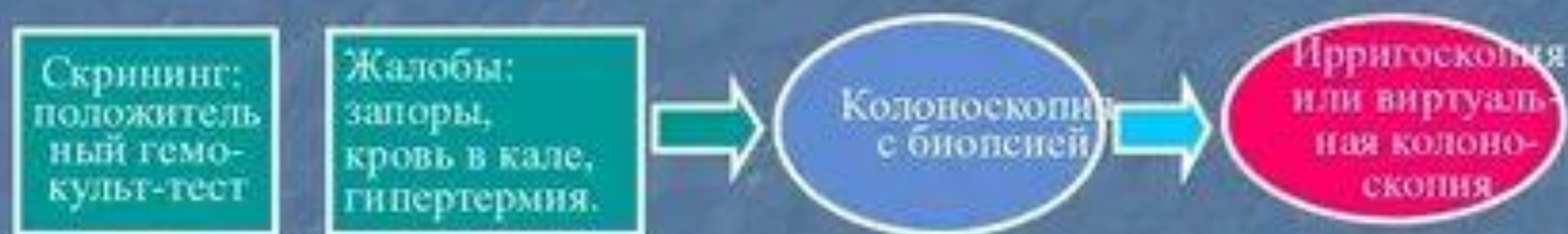1. **Проращение опухоли** в соседние органы и стенку малого таза и развитие межорганых (мочевой пузырь, влагалище) свищей;
2. **Перифокальные гнойно-воспалительные процессы** (гнойный парапроктит, флегмона малого таза и брюшинного пространства);
3. **Перфорация распадающейся опухоли** наданпулярного отдела прямой кишки с развитием пельвиоперитонита;

Клиника рака толстой кишки -запоры


- Вначале **запоры сменяются профузными зловонными поносами**, обусловленными развитием выше места сужения процессов гнилостного брожения, сопровождающихся повышенной продукцией слизи и разжижением каловых масс.
- При значительном сужении и деформации просвета кишки **кал может принимать характерную «лентовидную» форму.**
- Раздражение стенки кишки опухолью приводит к появлению ложных позывов – **тенезмов**, сопровождающихся выделением скудного количества слизи или кровянисто-гнойного отделяемого.
- Крайняя степень стеноза прямой кишки, с сужением ее просвета до 8–10 мм, сопровождается развитием **кишечной непроходимости** (наблюдается у 10 – 15% больных).

Алгоритм диагностики рака толстой кишки

- Первичная диагностика: выявление и верификация рака.



- Уточняющая диагностика: распространенность и стадирование.





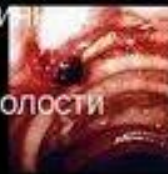Диагностика рака толстой КИШКИ

Лабораторная диагностика:

1. Клинический и биохимический анализ крови
2. Анализ крови на раково-эмбриональный антиген (РЭА)

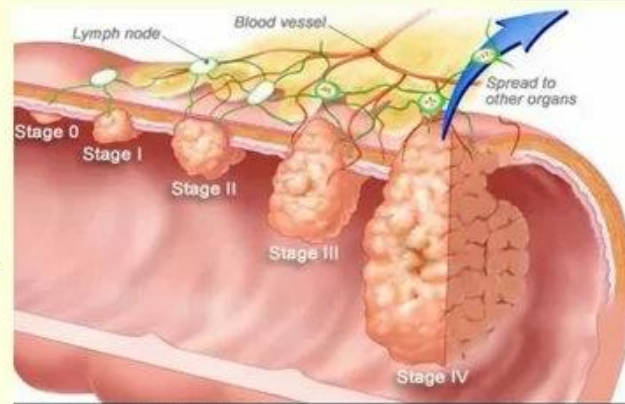
Инструментальная диагностика:

- Колоноскопия + биопсия (RRS)
- Ирригоскопия (позволяет уточнить протяженность и форму роста)
- УЗИ печени, забрюшинной полости
- КТ и МРТ брюшной полости
- ФЛГ
- ПЭТ



Page 12

Стадии рака толстой кишки



ЗАПОМНИТЕ!

- Появление *дискомфорта* прямой кишки – это повод для обращения к проктологу.
- *Запоры* являются причиной многих заболеваний прямой кишки.
- Перед обследованием и операцией на прямой кишке необходимо в течение нескольких дней *подготовить кишечник* (диета, слабительные средства, клизмы).
- *Геморрой осложняется* кровотечением, тромбофлебитом, ущемлением узла.
- Рак развивается исподволь, незаметно.
- *Операбельны* 1 и 2 стадии рака.
- Помните о стеснительности пациента, *создайте комфорт* во время обследования и лечения.

Рак толстой кишки

